Aus dem St. Antoniuskrankenhaus in Berlin-Karlshorst.

Die Ausheilung der Köhlerschen Navikulareerkrankung im Röntgenbilde

---

INAUGURAL-DISSERTATION

zur Erlangung der medizinischen Doktorwürde an der Friedrich-Wilhelms-Universität zu Berlin

Von

Wilhelm Breuer

Assistenzarzt

aus Glehn b. Neuß a. Rh.

Tag der Promotion: 30. 6. 1933

Dr. Emil Ebering, Berlin NW 7, Mittelstraße 29

116

Gedruckt mit Genehmigung

der

Medizinischen Fakultät der Universität Berlin

Dekan: Prof. Dr. Gocht

Referent: Prof. Dr. Herrmannsdorfer

Korreferent: Prof. Dr. Sauerbruch

R. UNIV. BIBLIOTHEEK LEIDEN

Die Berichte über den Verlauf der Köhlerschen Navikulareerkrankung in der Literatur beziehen sich zumeist auf die klinische Seite der Erkrankung, obschon bei den meist geringfügigen und flüchtigen Beschwerden nur das Röntgenbild eine zuverlässige Grundlage für die Beurteilung des Krankheitsverlaufes zu geben vermag. Es dürfte daher von Interesse sein, einmal an Hand einer Reihe von Aufnahmen aus verschiedenen Stadien des Leidens Verlauf und Art der Ausheilung des erkrankten Navikulare zu verfolgen.

Als Köhlersche Krankheit (Morbus Köhler I) bezeichnet man bekanntlich die erstmalig von A. Köhler beschriebene aseptische Nekrose (Osteomalacie) des Os naviculare pedis, die Kinder im Alter von etwa 4 bis 10 Jahren — und zwar vorwiegend Knaben — befällt und zu völligem Schwund und Umbau der normalen Struktur- und Formverhältnisse des erkrankten Knochenkernes führt. Klinisch finden sich Schmerzen in der Gegend des Navikulare beim Gehen und Auftreten, lokale Druckempfindlichkeit und mitunter leichtes Oedem über dem Kahnbein. Die Beschwerden treten häufig im Anschluß an ein geringfügiges Trauma auf, mitunter jedoch auch ohne nachweisliche äußere Ursache. Beschwerden können auch ganz fehlen. Sehr charakteristisch sind die Veränderungen im Röntgenbilde: Das Navikulare erscheint hier hochgradig deformiert, der Kern ist sehr schmal, unregelmäßig konturiert, sehr dicht und völlig strukturlos. Die Erkrankung verläuft in der Regel recht gutartig. Meist verlieren sich die Beschwerden schon nach kurzer Zeit; Komplikationen oder irgendwelche lästige Folgezustände wurden kaum beobachtet.

Ueber die Aetiologie der Köhlerschen Krankheit gehen die Ansichten auseinander. Es spielen jedoch zweifellos mechanische bzw. örtlich bedingte Zusammenhänge, wie die starke Beanspruchung des Knochens in seiner Eigenschaft als „Schlußstein“ im Längsgewölbe (Walter), die schlechte Blutgefäßversorgung und die relativ späte

Verknöcherung bei der Entstehung der Erkrankung eine wesentliche Rolle. Daneben nehmen einzelne Autoren eine lokale Mißbildung („fehlerhafte Keimanlage", Weil, Nieden, „congenitale Gefäßanomalien", Mau) als letzte Ursache der Erkrankung an. Sie verweisen dabei auf das Vorkommen gleichzeitiger anderer Entwicklungsstörungen wie Pes metatarsus adductus, Hyperphalangie und ähnlicher Anomalien. Andere Autoren sehen in dem Leiden eher den Ausdruck einer Allgemeinerkrankung und machen rachitische (Fromme), endokrine (Köhler) oder sonstige mehr den Gesamtorganismus betreffende Störungen für die Entstehung der Erkrankung verantwortlich. Köhler erinnert in diesem Zusammenhang an das doppelseitige Vorkommen der Erkrankung und an das Vorkommen analoger lokaler Osteomalacien auch an anderen Skelettabschnitten (Patella, Hüftgelenkskopf). Wie weit auch das Ueberstehen von Infektionskrankheiten durch Schwächung der Widerstandskraft praedisponierend wirkt, ob ferner als unmittelbar auslösende Ursache der Erkrankung Gefäßzerreißungen (Preiser) anzunehmen sind, ob auch blande Embolien in einzelnen Fällen eine Rolle spielen (Axhausen), soll hier nicht weiter erörtert werden.

Für das Vorkommen kongenitaler Mißbildungen bzw. konstitutioneller Entwicklungsstörungen bei der Köhlerschen Krankheit finden sich auch unter den von uns beobachteten Patienten zwei typische Beispiele. Mit der Krankheitsentstehung des einen von ihnen, des Falles G., der wegen der seltenen Kombination der Erkrankung mit Pes metatarsus varus congenitus Interesse verdient, beschäftigte sich Mau eingehend im Archiv für Orthopädie und Unfallchirurgie (s. Lit.). Ueber seinen weiteren Verlauf soll weiter unten kurz berichtet werden. Im folgenden sei zunächst etwas ausführlicher über einen Patienten berichtet, der ebenfalls mehrere bemerkenswerte Zeichen einer Entwicklungshemmung zeigte, und mehrere Jahre hindurch von uns in kürzeren oder längeren Zwischenräumen nachuntersucht werden konnte.

1.

Chr. J., 4 Jahre alt, kam wegen Schmerzen im rechten Fuß zur Untersuchung, die nach Angabe der Eltern seit einem Tage bestanden und im Anschluß an reichliches Umherspringen und -Laufen auftraten. Ein Trauma wurde nicht beobachtet. Die Familienanamnese ergab nichts Besonderes.

Beide Eltern und zwei Geschwister sind gesund, Infektionskrankheiten oder Krankheiten konstitutioneller Natur liegen in der Familie nicht vor. Der Junge selbst war abgesehen von einem leichten Keuchhusten nie ernstlich krank, er hat zur rechten Zeit laufen gelernt und auch sonst nie Zeichen von englischer Krankheit gezeigt. Die Untersuchung ergibt: Dem Alter entsprechend entwickelter mittelkräftig gebauter Knabe. Keine Zeichen einer floriden oder überstandenen Rachitis, keine Zeichen einer Schilddrüsenunterfunktion oder sonstiger endokriner Störungen. Normal entwickeltes Knochenskelett. Innere Organe o. B. Pirquet negativ. An dem erkrankten Fuß findet sich eine geringe Druckempfindlichkeit und lokale Schwellung über dem Navikulare. Keine Rötung oder lokale Temperaturerhöhung. Das Sprunggelenk ist frei beweglich, nur bei stärkerer Dorsalflexion gibt Patient einen geringen Schmerz in der Gegend des Kahnbeines an. Beim Gehen schont er den rechten Fuß und tritt mit dem lateralen Fußrande auf. Die Röntgenaufnahme (Abb. 1 u. 4) zeigt das charakteristische Bild der Köhlerschen Erkrankung: Das Navikulare ist stark deformiert, der Kern erscheint auffallend schmal, unregelmäßig konturiert, völlig strukturlos und sehr schattendicht.

Neben diesen Veränderungen am Kahnbein zeigt nun die Dorsoplantaraufnahme noch einige weitere im Zusammenhang mit der oben erörterten Frage der Krankheitsentstehung nicht uninteressante Merkmale einer gestörten bzw. verzögerten Knochenentwicklung (Abb. 1): Zunächst finden sich am Mittelfuß verschiedene Ossifikations-„Anomalien". Die Ossifikation der Metatarsusepiphysen, die in der Regel am ersten Metatarsale von einem proximalen Epiphysenkern, an den übrigen Metatarsen von einem distalen Ossifikationszentrum ihren Ausgang nimmt, zeigt hier verschiedene Abmeichungen von der Norm. Der rechte erste Metatarsus zeigt neben einer Einschnürung an der distalen Epiphyse (Pseudoepiphyse) eine deutliche Zweiteilung des proximalen Epiphysenkernes. Der linke Metatarsus läßt sogar drei einzelne kleine Epiphysenkerne erkennen. Auch am dritten Metatarsus finden sich solche überzähligen Ossifikationszentren. Der distale Kern ist deutlich gespalten bzw. doppelt angelegt und neben diesen distalen ist auch proximal ein — accessorischer — Knochenkern zu erkennen. Als weiterer Nebenbefund sei noch ein kurzer dorsalwärts gerichteter Knochenfortsatz am Cuneiforme I erwähnt (Abb. 4, 5 u. 6).

In der Literatur wurden Befunde ähnlicher Art, insbesondere überzählige Epiphysen der Mittelhandknochen mehrfach beschrieben. Nach Köhler finden sie sich besonders bei Erkrankungen, die auch sonst mit Störungen und Verlangsamung der Verknöcherung einhergehen, so bei Myxoedem und Mongolismus. Wenn auch in unserm Falle die klinische wie auch die weitere Röntgenuntersuchung keine sonstigen Zeichen einer endokrinen Störung ergaben, so erscheint hier doch das gleichzeitige Vorkommen solcher Zeichen einer von der Norm abweichenden Ossifikation bei der Köhlerschen Krankheit bemerkenswert.

Daß es sich um konstitutionelle bzw. familiär bedingte Eigentümlichkeiten der Knochenentwicklung handelt, wird noch deutlicher durch die entsprechen-

den Röntgenaufnahmen bei dem zwei Jahre älteren — gesunden — Bruder (Abb. 2). Hier sind die Merkmale einer „Ossifikationszersplitterung" noch zahlreicher. Der Metatarsus I zeigt außer den oben beschriebenen Veränderungen auch links eine deutliche distale Abschnürung (Pseudoepiphyse), die distalen Epiphysenkerne des dritten bis fünften Metatarsus sind rechts wie links zweigeteilt bzw. doppelt angelegt, und auch das Mittelglied der Kleinzehe läßt zwei isolierte Knochenanlagen erkennen (Hyperphalangie). Besonders bemerkenswert ist der Befund am Cuneiforme I. Die bei dem jüngeren Bruder nur angedeutete Zweiteilung hat hier zu einer völlig selbständigen Anlage zweier isolierter Knochenkerne geführt. Das accessorische (dorsale) Cuneiforme zeigt dabei rechts deutliche Merkmale einer Osteomalacie (Abb. 3): die Konturen sind unscharf und unregelmäßig, die Schattengebung ist relativ dicht, die Struktur völlig verwaschen und irgend eine Bälkchenzeichnung ist nicht mehr erkennbar. Klinische Krankheitserscheinungen fehlten hier ganz. Auch waren ähnliche Zeichen einer gestörten Knochenentwicklung an anderen Skelettabschnitten nicht nachweisbar.

Ueber den weiteren klinischen Verlauf der Köhlerschen Krankheit bei dem Patienten Chr. J. ist nur wenig zu berichten. Die subjektiven Beschwerden verloren sich nach viertägiger Ruhigstellung, und nach weiteren drei Tagen war auch die anfängliche Druckempfindlichkeit über dem Kahnbein nicht mehr nachweisbar. Patient trug noch vierzehn Tage Einlagen und hat seitdem nie mehr irgendwelche Beschwerden geäußert.

Den Verlauf und die Art der Ausheilung des erkrankten Navikulare zeigen die im folgenden wiedergegebenen Röntgenaufnahmen. Vier Wochen nach dem Auftreten der ersten Krankheitserscheinungen (Abb. 5) erscheint der Navikularekern im ganzen breiter und dichter und im dorsalen Anteil umgeben von einem helleren Mantel — strukturlosen — Knochengewebes. Vier Monate nach Beginn der Erkrankung (Abb. 6) hat sich dieser Knochensaum weiter verbreitert, die Konturen sind regelmäßiger, und stellenweise sind bereits Andeutungen einer Strukturzeichnung zu sehen. Nach 7 Monaten (Abb. 7) läßt auch der zentrale Knochenkern in der Nähe des dorsalen und plantaren Poles deutlich Spongiosazeichnung erkennen. Die Konturen sind überall regelmäßig und scharf, auch der die dorsale Hälfte des Navikularekernes umschließende Knochensaum zeigt regelmäßige Konturen und deutliche Bälkchenzeichnung. Den Befund drei Jahre nach Beginn der Erkrankung gibt Abbildung 8 wieder. Das Navikulare zeigt jetzt normale Größe und Form, die Schattendichte entspricht der der benachbarten Wurzelknochen. Die Bälkchenzeichnung ist jetzt überall regelmäßig und die Umrisse sind scharf begrenzt. Nur eine leichte Einbuchtung in der vorderen Kante und eine schmale Zone etwas durchlässigeren Knochengewebes hier erinnern an die überstandene Erkrankung.

2.

6jähriger Knabe wurde von den Eltern gebracht wegen Schmerzen im linken Fußgewölbe. Die Beschwerden bestanden seit drei Tagen. Ein Trauma oder eine besondere Beanspruchung des Fußes waren nicht vorausgegangen.

— Die Familienanamnese ergab nichts Besonderes. Die Eltern und drei Geschwister sind gesund, keine Infektionskrankheiten oder Krankheiten konstitutioneller Art in der Familie. Patient selbst war fürher nie ernstlich krank, hat zur rechten Zeit laufen gelernt und auch sonst nie irgendwelche Zeichen von englischer Krankheit gezeigt. Untersuchungsbefund: Für sein Alter gut entwickelter, ziemlich kräftig gebauter Knabe. Keine Zeichen einer überstandenen Rachitis oder einer endokrinen Störung. Am Knochenskelett sonst und an den inneren Organen kein krankhafter Befund. Ueber dem linken Navikulare eine mäßig starke Druckempfindlichkeit. Keine Rötung, keine Schwellung oder lokale Temperaturerhöhung. Das Sprunggelenk ist frei beweglich. Beim Gehen schont Patient den linken Fuß durch Auftreten mit dem äußeren Fußrande. Die Röntgenaufnahme (Abb. 9) zeigt wieder die charakteristischen Veränderungen der Köhlerschen Erkrankung: Der Navikularekern ist auffallend schmal und schattendicht und läßt keinerlei Strukturzeichnung erkennen. Der dorsale und — soweit die Ueberdeckung durch den Schatten des Cuboid erkennen läßt — auch der plantare Pol des Kernschattens zeigen eine Auflagerung helleren strukturlosen Knochengewebes; sonst sind die Konturen ziemlich scharf begrenzt und regelmäßig.

Die klinischen Krankheitserscheinungen verloren sich auch bei diesem Patienten schon nach kurzer Zeit. Beschwerden waren nach acht Tagen nicht mehr vorhanden, und nach weiteren sechs Tagen war auch die Druckempfindlichkeit über dem Navikulare nicht mehr nachweisbar. Patient trug noch vier Wochen eine Einlage und blieb in den folgenden 12 Monaten beschwerdefrei. Im Anschluß an einen längeren Spaziergang traten dann erneut leichte Schmerzen im linken Fußgewölbe auf und eine geringe lokale Druckschmerzhaftigkeit. Die Beschwerden verloren sich jedoch nach sechs Tagen ohne weitere Therapie als leichte Schonung. Den Röntgenbefund zu dieser Zeit zeigt Abbildung 10. Das Navikulare erscheint in ein dorsales und plantares Fragment zerlegt, die in der Mitte durch eine Zone helleren und völlig strukturlosen Knochengewebes zusammengehalten werden. Die beiden Bruchstücke sind sehr schattendicht und lassen nur in der Nähe des dorsalen bzw. plantaren Poles Strukturzeichnung erkennen.

Den Befund nach weiteren zwei Jahren gibt Abbildung 11 wieder. Das Kahnbein zeigt jetzt normale Form und Größe. Die Konturen sind überall regelmäßig und scharf und Strukturzeichnung und Schattendichte zeigen keinen von der Norm abweichenden Befund. Irgendwelche Residuen der überstandenen Erkrankung sind nicht mehr zu sehen.

3.

4jähriger Knabe klagte seit 10 Tagen über Schmerzen im linken Fußrücken. Den Eltern fiel schon vor 2—3 Wochen auf, daß der Junge hinkte und beim Auftreten den linken Fuß schonte. Früher war er nie ernstlich krank, er hat zur rechten Zeit laufen gelernt und nie irgendwelche Zeichen von englischer Krankheit gezeigt. — In der Familie soll Tuberkulose vorgekommen sein, doch

ist sicheres hierüber nicht zu erfahren. Sonstige Krankheiten liegen in der Familie nicht vor.

Die Untersuchung ergab: Gut entwickelter, kräftig gebauter Junge. Keine Residuen einer Rachitis oder einer endokrinen Störung. Keine Zeichen einer kongenitalen Lues. Am Knochenskelett bis auf den erkrankten Fuß kein von der Norm abweichender Befund. Innere Organe o. B. Pirquet positiv. Temperaturen normal. Keine Senkungsbeschleunigung. Der linke Fuß zeigt über dem Navikulare eine geringe Schwellung und Druckempfindlichkeit. Keine Rötung, keine lokale Temperaturerhöhung. Beim Gehen wird der linke Fuß leicht geschont. — Den Röntgenbefund zeigt Abbildung 12. Das Navikulare ist auch hier wieder stark verschmälert und unregelmäßig konturiert, es besteht aus einem dichteren Zentralkern mit einem Hof helleren strukturlosen Knochengewebes. Der zentrale Schattenkern läßt noch Strukturzeichnung schwach erkennen.

Die klinischen Krankheitserscheinungen verloren sich recht bald. Nach fünf Tagen Ruhigstellung waren keinerlei Beschwerden mehr vorhanden; Patient erhielt eine Einlage und blieb seitdem beschwerdefrei. Den Röntgenbefund nach drei Jahren zeigt Abbildung 13. Das Navikulare entspricht jetzt in Größe, Form und Schattendichte völlig den benachbarten Fußwurzelknochen. Die Strukturzeichnung ist regelmäßig, auch die Konturen sind regelmäßig und scharf und irgendwelche Zeichen der überstandenen Erkrankung nicht mehr zu sehen.

4.

Ueber den folgenden Patienten (K. G.), der wegen einer angeborenen Mißbildung und Verkrümmung der Füße zur Untersuchung kam, berichtete Mau an anderer Stelle ausführlich (s. oben), wobei er sich besonders mit der Frage der Krankheitsentstehung eingehend auseinandersetzte. Da der Fall wegen der Kombination von Pes metatarsus varus congenitus mit Köhlerscher Erkrankung Interesse verdient, soll über seinen weiteren Verlauf kurz berichtet werden.

Es handelte sich um einen 4jährigen Knaben, der nie ernstlich krank war, zwar etwas spät laufen lernte, aber sonst nach Angabe der Mutter nie irgendwelche Zeichen von englischer Krankheit zeigte. Die Eltern brachten ihn jetzt wegen einer seit der Geburt bestehenden Verkrümmung der Füße, die sich in der letzten Zeit dadurch störend bemerkbar mache, daß der Junge „über die große Zehe“ gehe und die Schuhe an der Innenseite stark abtrage. Ueber Schmerzen hat der Junge nie geklagt. Auch war ein Trauma oder eine besondere Beanspruchung des Fußes nicht vorausgegangen. Patient war für sein Alter gut entwickelt und relativ kräftig gebaut. Es fanden sich keine Zeichen einer Rachitis oder kongenitalen Lues. An den inneren Organen und am Knochenskelett — bis auf die Füße — kein krankhafter Befund. Beide Vorderfüße zeigten eine starke Abknickung nach innen mit gleichzeitiger Valgusstellung beider Tarsi. Fußwölbung beiderseits leicht vermehrt. Patient ging und lief mit etwas einwärts gedrehten Vorderfüßen. Nirgends fand sich

eine Druckempfindlichkeit, Rötung oder lokale Schwellung an den Füßen; auch äußerte der Junge beim Gehen oder Laufen keinerlei Beschwerden oder Schmerzen (Mau). Die Röntgenaufnahme zeigte das Bild eines doppelseitigen Pes metatarsus varus congenitus: die charakteristische „starke Form- und Lageveränderung des Navikulare und der Keilbeine, die Subluxationsstellung des Metatarsus I zum Cuneiforme I, die dachziegelartige Deckung der Basen der Metatarsen II—V, die Varusbiegung dieser Metatarsen im proximalen Drittel und das fächerförmige Auseinanderweichen der Metatarsen im weiteren Verlaufe" (Mau). Das linke Os navikulare zeigte daneben die typischen Veränderungen der Köhlerschen Erkrankung (Abb. 14): Der Navikulareschatten auffallend schmal und dicht, die Konturen unregelmäßig und Strukturzeichnung nur in der Nähe des dorsalen Poles angedeutet.

Patient erhielt Einlagen und trug noch längere Zeit hindurch Nachtschienen. Er verschwand dann für längere Zeit aus der Beobachtung und kam erst nach sieben Jahren zur erneuten Untersuchung. Wie die Eltern angaben, hatte sich der Gang im Laufe der Behandlung weitgehend gebessert. Die Einwärtsbiegung der Vorderfüße und die Valgusstellung der Tali war auch objektiv jetzt weniger ausgesprochen, das Fußgewölbe hatte sich weiter abgeflacht (Abb. 15). Die Röntgenaufnahme ergab am Navikulare keinerlei krankhaften Befund mehr, der Navikulareschatten zeigte normale Form und Größe; die Schattendichte entsprach der der benachbarten Knochen und die Strukturen und Konturen waren überall regelmäßig.

Die Ausheilung der Köhlerschen Navikulareerkrankung führt, wie die in der Literatur bisher beschriebenen und röntgenologisch nachuntersuchten Patienten erkennen lassen, und vorstehend an Hand von 4 in ihrem weiteren Verlaufe nachkontrollierten Fällen im einzelnen ausgeführt wurde, in der Regel zu einer völligen anatomischen Wiederherstellung des erkrankten Kahnbeines. Während die Beschwerden und klinischen Krankheitserscheinungen meist schon nach wenigen Tagen oder Wochen verschwinden, erstreckt sich die Ausheilung des Navikulare über 2—3 Jahre. Die Ausheilung geschieht durch allmähliche Breitenzunahme des Knochenkernes, die Konturen werden regelmäßiger, die Schattendichte nimmt mehr und mehr ab und die Strukturzeichnung wird deutlicher und regelmäßiger. Nach drei Jahren zeigt das Kahnbein in der Regel normale Form und Größe, und irgendwelche Zeichen der überstandenen Erkrankung sind meist nicht mehr nachzuweisen. Komplikationen wurden nicht beobachtet.

Literatur.

Axhausen: Ueber anämische Infarkte am Knochensystem und ihre Bedeutung für die Lehre von den primären Epiphyseonekrosen. Arch. klin. Chir. 151, S. 72.

Behn: Isolierte Erkrankung des Naviculare pedis bei Kindern als Zeichen einer Wachstumsstörung. Rö-Fortschritte, Bd. 14, 1909.

Brandes: Zeitschrift f. orth. Chir., Bd. 35.

Chasin: Fälle aus der röntgenologischen Praxis. Rö-Praxis 1929, Heft 8.

H. Fischer: Beziehungen der inneren Sekretion zur Genese einiger im Röntgenbilde wichtiger Skelettvarietäten. Rö-Fortschritte 29.

Fromme: Die Ursache der Wachstumsdeformitäten. D.M.W. 1920, Nr. 7; ferner: Berliner klin. Wchschr. 1920, Nr. 45.

Grashey: Atlas normaler und pathologischer Röntgenbilder, 1928.

Haenisch: Die Röntgenographie der Knochen und Gelenke und ihr Wert für die orthopädische Chirurgie. D.M.W. 1913, Nr. 42.

Josefson-Stockholm: Die Pseudoepiphysen ein Stigma der endokrinen Hemmung der Skelettentwicklung. Rö-Fortschritte, Bd. 24, 1916.

Alban Köhler: Ueber eine häufige bisher anscheinend unbekannte Erkrankung einzelner kindlicher Knochen. Münch. Med. Wochenschr., Sept. 1908.

— Grenzen des Normalen und Anfänge des Pathologischen im Röntgenbilde. 6. Aufl. 1931.

— Vollzählige proximale Metacarpalepiphysen. Rö-Fortschritte, Bd. 19, 1912.

R. Kuh: Die Beziehungen der Varietäten des Knochenskelettes zur Distorsio pedis. Ref. in: Rö-Fortschritte, Bd. 31, 5/6.

Lorey: Zwei Fälle Köhlerscher Krankheit. Münch. Med. Wochenschr. 1919, Nr. 15.

Mau: Ueber einen Fall von Metatarsus varus congenitus duplex in Verbindung mit Köhlerscher Erkrankung des Os naviculare pedis sin. Arch. f. Orth. u. Unfallchir., Bd. 22, 1924.

Meulengracht: Die Köhlersche Krankheit des Os naviculare pedis, 1928, Ref. in: Rö-Fortschritte, Bd. 28.

Müller: Ueber Gelenkstörungen auf endokriner Basis. Bruns' Beiträge 142, S. 460, 1928.

H. Nieden: Zur Aetiologie der Köhlerschen Erkrankung des Fußes. 1927. D. Ztschr. f. Chir. 203/4.

Preiser: Zur Frage der typischen traumatischen Ernährungsstörungen der kurzen Hand- und Fußwurzelknochen. Rö-Fortschritte, Bd. 17, 1911.

Sauer: Zur Pathologie der Köhlerschen Erkrankung des Os naviculare tarsi. Rö-Fortschritte, Bd. 40, H. 4.

Schinz: Röntgendiagnostik. 2. Auflage, 1928.

Siegert: Myxoedem, Mongolismus. Ergebnisse d. inn. Med. u. Kinderheilkunde, Bd. 6.

Sonntag: Beitrag zur Köhlerschen Krankheit des Kahnbeins am Fuße bei Kindern. D. Ztschr. f. Chir. 1921, Bd. 163.

Speed, K.: Köhlersche Krankheit des tarsalen Scaphoids. Ref. in: Röntgenfortschritte, Bd. 38.

H. Walter: Die Entstehung der lokalen Malacien. Arch. f. orth. und Unfallchir., Bd. 25, 1927.

Weil: Ueber die Beziehungen der Osteochondritis deformans coxae juvenilis und der Köhlerschen Krankheit. Beitr. z. klin. Chir. 1921, Bd. 122.

— Ueber Pes adductus congenitus und die Köhlersche Krankheit. Berl. klin. W., Jg. 58, Nr. 18.

Wilhelm: Mangelhafte Entwicklung des Os navikulare beim angeborenen Klumpfuß. Ref. in: Rö-Fortschritte, Bd. 35.

Wohlauer: Ueber Köhlersche Erkrankung des Os navikulare pedis. Verhandl. d. D. Röntgen-Ges. 1912.

Siehe ferner ausführliche Literaturangabe in **Alban Köhler:** „Grenzen des Normalen und Anfänge des Pathologischen im Röntgenbilde".

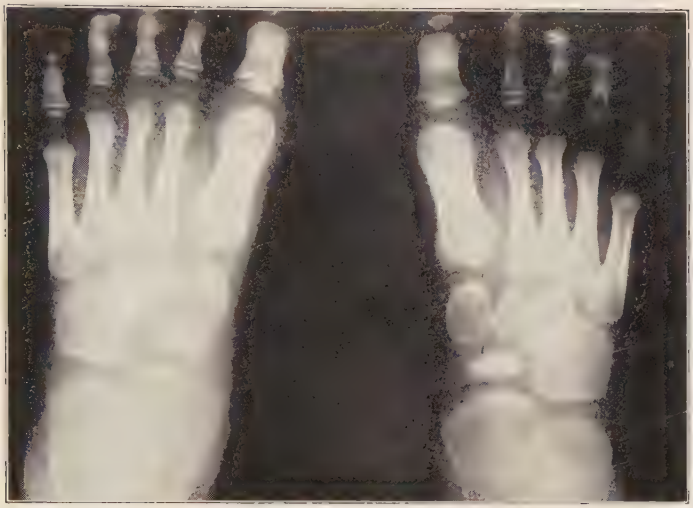

Abb. 1.
Chr. J., 4 Jahre: a) Morbus-Köhler rechts; b) mehrkernige Anlage der proximalen Epiphyse des Metatarsus I bds. und „Pseudoepiphyse“ rechts distal; c) doppelter Epiphysenkern des Metatarsus III (distal) beiderseits und gleichzeitiger proximaler (accessorischer) Epiphysenkern.

Abb. 2.
M. J., (2 Jahre älterer Bruder). a) mehrkernige Anlage der proximalen Epiphyse des Metatarsus I bds. und „Pseudoepiphyse“ distal bds.; b) doppelte Kernanlage der distalen Epiphyse des Metatarsus III—V bds.; c) zweigliedrige Mittelphalanx der Kleinzehe bds. („Hyperphalangie“); d) „Cuneïforme I bipartitum“ bds., davon das rechte accessorische Cuneïforme nekrotisch.



Abb. 3.
derselbe; seitliche Aufnahme des rechten Fußes. Aufnahme zeigt noch deutlicher die „Osteomalacie“ des accessorischen (dorsalen) Cuneïforme I.



Abb. 4.
Chr. J., zur Zeit des Auftretens klinischer Erscheinungen.

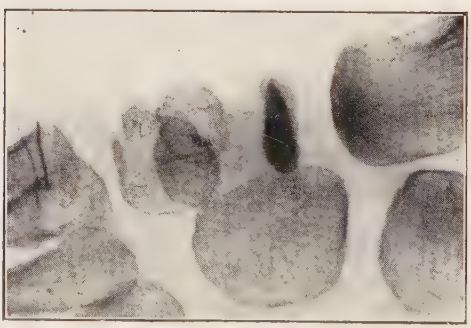

Abb. 5.
ders., vier Wochen später.

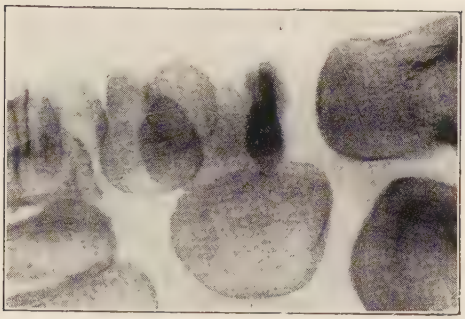

Abb. 6.
ders., vier Monate später.

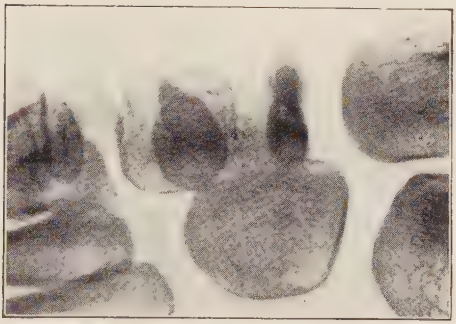

Abb. 7.
ders., sieben Monate später.

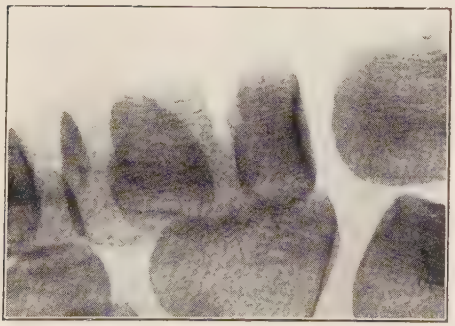

Abb. 8.
ders., drei Jahre später.

Abb. 9.
Fall II; beim Auftreten der klinischen Krankheitserscheinungen.



Abb. 10.
ders., 13 Monate später.

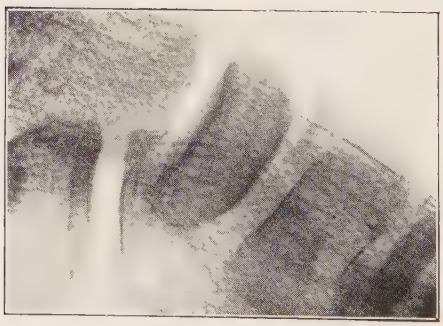

Abb. 11.
ders., drei Jahre später.

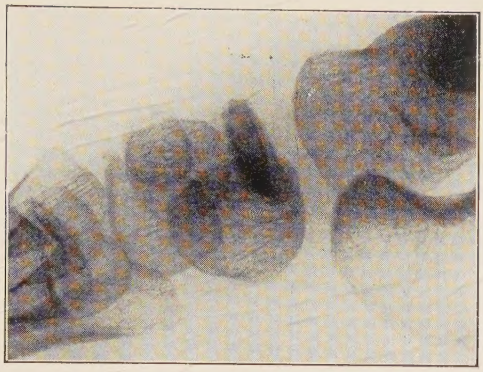

Abb. 12.
Fall III; zur Zeit des Auftretens klinischer Krankheitserscheinungen.

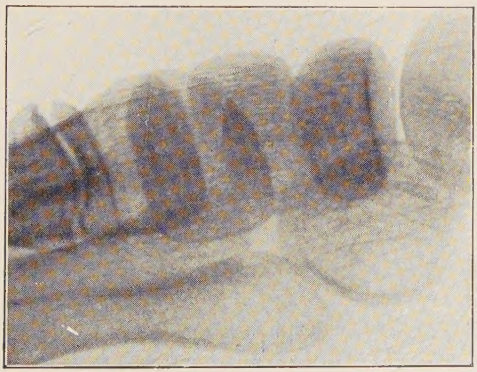

Abb. 13.
ders., drei Jahre später.

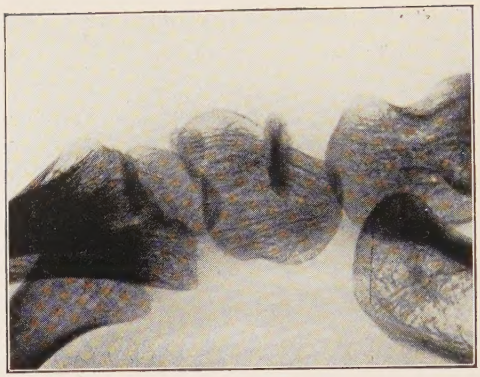

Abb. 14.
Fall IV (K. G.); zur Zeit der ersten Untersuchung.

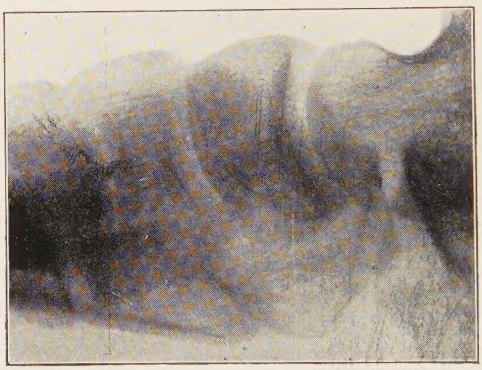

Abb. 15.
ders., sieben Jahre später.

Lebenslauf.

Am 27. März 1901 wurde ich als Sohn des Landwirtes Franz Breuer und seiner Ehefrau geb. Alken in Glehn b. Neuß a. Rh. geboren. Ich besuchte 5 Jahre die Elementarschule zu Glehn, dann 9 Jahre das staatliche Gymnasium zu Neuß, an dem ich Ostern 1921 die Reifeprüfung ablegte. Im Sommersemester 1921 studierte ich in Köln Philosophie und begann dann im Wintersemester 1921/22 mit dem Studium der Medizin in Münster i. W. Die vier folgenden vorklinischen Semester verbrachte ich in Bonn, wo ich Ostern 1924 die ärztliche Vorprüfung bestand. Klinische Medizin studierte ich in Bonn, Köln und Kiel. Im Februar 1927 bestand ich in Kiel das Staatsexamen. Als Medizinalpraktikant war ich fünf Monate an der chirurgischen Abteilung des Städtischen Krankenhauses Stuttgart-Cannstatt, drei Monate an der Psychiatrischen und Nervenklinik Kiel und vier Monate an der innern Abteilung des Allgemeinen Krankenhauses Lübeck tätig. Am 9. Februar 1928 erhielt ich die ärztliche Approbation und blieb noch bis zum 1. Juni 1930 als Assistenzarzt an der innern und Röntgenabteilung des Lübecker Allgemeinen Krankenhauses. Im Herbst 1930 und Winter 1930/31 war ich als Vertreter in der Allgemeinpraxis tätig sowie als Volontärarzt an der innern Abteilung der Medizinischen Klinik zu Düsseldorf, ferner vom 1. April 1931 bis 1. August 1931 als Volontärarzt an der innern Abteilung des Städtischen Krankenhauses Hannover. Vom 1. Oktober bis 1. Dezember 1931 war ich als Assistenzarzt an der innern Abteilung des Städtischen Krankenhauses Altona. Seit dem 1. Dezember 1931 bin ich Assistenzarzt an der innern Abteilung des St. Antonius-Krankenhauses.